

Aplicación de estimulación nerviosa eléctrica transcutánea en un paciente con diagnóstico de cistitis rádica

ADRIANO PAZ MARTÍN* Y VÍCTOR FRUTOS SAUMELL

RESUMEN

Se presenta un caso clínico sobre un paciente con diagnóstico de adenocarcinoma de próstata tratado inicialmente mediante cirugía y en el cual por recidiva posterior se inicia radioterapia. Como complicación secundaria al tratamiento radioterápico, el paciente desarrolla clínica sugestiva de cistitis rádica en forma de dolor pélvico anterior, disuria y polaquiuria, todo ello resistente a tratamiento analgésico convencional, motivo por el cual es derivado a la consulta de la unidad del dolor. En su primera visita, a la exploración física destaca presencia de dolor a la palpación en región suprapúbica, acompañado de pruebas complementarias que descartan organicidad y causa infecciosa, por lo que se orienta el caso como cistitis rádica. Se inicia un nuevo plan de tratamiento basado en la administración de analgesia con paracetamol/tramadol más terapia de estimulación nerviosa transcutánea (TENS) en región lumbar y suprapúbica. Desde la primera sesión de TENS el paciente experimenta una franca mejoría que prácticamente lo mantiene asintomático seis meses después en su última visita control. De esta manera, recordamos que existen modalidades terapéuticas en el límite de lo convencional, como la TENS, que seleccionadas de forma oportuna pueden resultar tan o más eficaces que la farmacoterapia, sin olvidar el menor coste económico y la menor presencia de efectos secundarios que la caracteriza.

Palabras clave: Cistitis rádica. TENS. Radioterapia.

ABSTRACT

We present the clinical case of a patient with a diagnosis of prostate adenocarcinoma initially treated by surgery and who starts radiotherapy due to a subsequent recurrence. As a secondary complication to radiotherapy treatment, the patient develops symptoms suggestive of radiation cystitis in the form of anterior pelvic pain, associated with dysuria and frequent urination, all resistant to conventional analgesic treatment, which is why he is referred to the Pain Unit consultation. On his first visit, the physical examination revealed the presence of pain on palpation in the suprapubic region, accompanied by complementary tests that ruled out organicity and an infectious cause, which is why the case is oriented as radiation cystitis. A new treatment plan is started based on the administration of analgesia with Paracetamol / Tramadol plus transcutaneous electrical nerve stimulation (TENS) therapy in the lumbar and suprapubic region. From the first TENS session, the patient experiences a clear improvement that practically keeps him asymptomatic 6 months later in his last control visit. In this way, we recall that there are therapeutic modalities bordering on the conventional, such as TENS therapy, which, selected in a timely manner, can be as or more effective than pharmacotherapy, without forgetting the lower economic cost and the lower presence of side effects that characterize it. (DOLOR. 2021;36:118-21)

Key words: Radiation cystitis. TENS. radiotherapy.

Corresponding author: Adriano Paz Martín, adrianopazmartin@gmail.com

HISTORIA CLÍNICA

Se deriva a la unidad del dolor paciente varón de 77 años, alérgico a la buscapina, con antecedente patológico de adenocarcinoma prostático intervenido en 2007 mediante prostatectomía radical que por recidiva en lecho prostático visualizado por resonancia magnética y por aumento progresivo de antígenos prostático específico en la analítica de control; en 2015 requirió tratamiento radioterápico de rescate a lo largo de seis sesiones con un total acumulado de 76 Gy para recto y vejiga. Desde entonces, como complicaciones presenta estenosis uretrales que han requerido múltiples dilataciones y dolor pélvico anterior con disuria y polaquiuria asociadas. Según refiere, al orinar se desencadena un intenso dolor en zona suprapúbica y uretra, sintiendo alivio de este durante los minutos siguientes. El tratamiento analgésico convencional con ibuprofeno 600 mg de rescate ha sido inefectivo. Se ha realizado una uretrocistografía retrógrada donde se observó una estenosis de uretra bulbar en su tercio proximal y una ecografía renovesical donde se objetivó una vejiga urinaria de paredes lobuladas y difusamente engrosadas, todo ello asociado a una probable cistitis r dica. Refiere dolor al eyacular tambi n.

EXPLORACI N F SICA

A la inspecci n de la zona suprap blica, destaca la presencia de una cicatriz resultado de la intervenci n del adenocarcinoma de pr stata. A la palpaci n, dolor en la regi n suprap blica sin objetivar masas ni hernias en la zona referida. A nivel lumbar, la digitopresi n de ap fisis espinosas y facetas no resultan dolorosas. Maniobras de exploraci n de la articulaci n sacroil aca negativas. La exploraci n de la movilidad mediante la flexoextensi n, lateralizaci n y rotaci n lumbar permanece conservada.

PRUEBAS COMPLEMENTARIAS

Se revisan las exploraciones complementarias realizadas para el estudio de su dolor uretral y de zona suprap blica: sedimento urinario que descarta infecci n, una ecograf a renovesical que objetiva una vejiga replecionada de paredes lobuladas y difusamente engrosadas, sin alteraciones tumorales y una

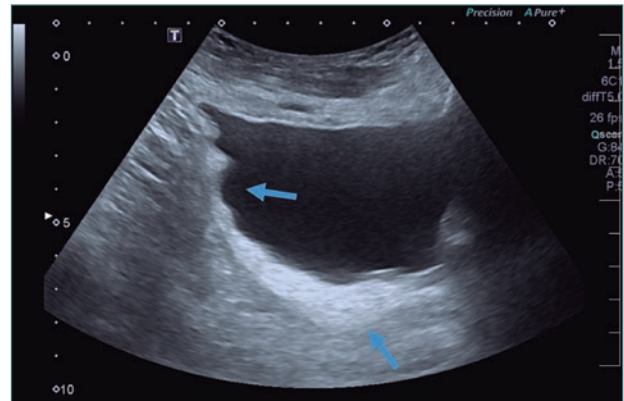


Figura 1. Ecograf a de vejiga urinaria con paredes lobuladas y difusamente engrosadas.

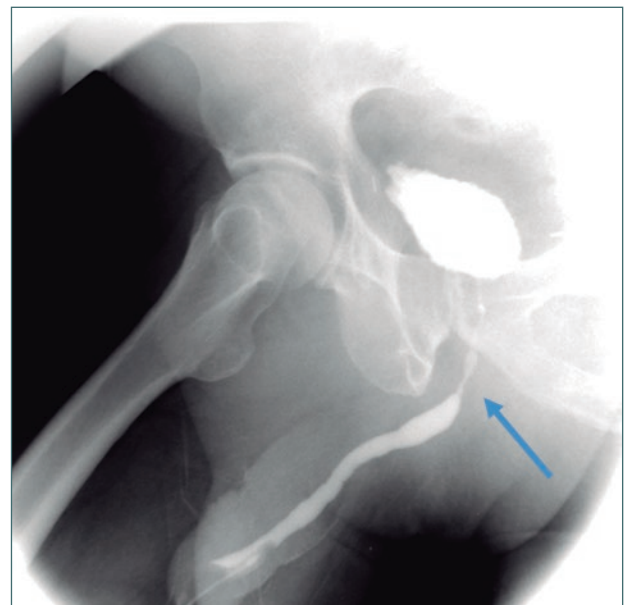


Figura 2. Se observa la estenosis uretral en tercio proximal de la regi n bulbar.

uretrocistograf a retr grada y miccional que muestra una estenosis de uretra bulbar en su tercio proximal, sin hallar signos sugestivos de neoformaci n en ninguna de las pruebas realizadas (Figs. 1 y 2).

DIAGN STICO

Dado que el cuadro cl nico se inicia tras la aplicaci n del tratamiento radioter pico, y descart ndose patolog as infecciosas o neopl sicas gracias a las pruebas complementarias y exploraci n f sica, el caso se orienta como dolor secundario a cistitis r dica.

TRATAMIENTO

Inicialmente se decide abordar la sintomatología del paciente mediante un plan de tratamiento con tramadol/paracetamol 37,5 mg/325 mg combinado con 0,4 mg/noche de clonazepam. Tras no mostrar mejoría al mes, se añade terapia de estimulación nerviosa transcutánea (TENS) en zona lumbar y suprapúbica.

En los controles posteriores, el paciente manifiesta una franca mejoría con el tratamiento iniciado (tuvo que abandonar el clonazepam por aparición de mareos) permaneciendo prácticamente asintomático a los seis meses del inicio del tratamiento.

DISCUSIÓN

La radioterapia es una forma de tratamiento frecuente en las neoplasias pélvicas. En nuestro caso representa una de las posibilidades de tratamiento para el cáncer de próstata recurrente, y la cistitis rádica es una complicación considerablemente frecuente¹. A pesar de los avances, como la aparición de la radioterapia de intensidad modulada o la radioterapia estereotáctica, gracias a las cuales se ha conseguido disminuir las dosis de radiación administradas, la vejiga es un órgano muy sensible a bajas dosis de radiación, por lo que la incidencia de complicaciones al tratamiento sigue siendo elevada, del 9.1-80%². No obstante, otras condiciones como la diabetes *mellitus*, la hipertensión o la existencia de cirugías abdominales previas representan factores de riesgo que incrementan la posibilidad de desarrollar cistitis rádica³.

Clínicamente, es un síndrome miccional irritativo caracterizado por urgencia miccional, polaquiuria, disuria y en ocasiones complicaciones más severas como la hematuria⁴. Temporalmente, se traduce en dos periodos clínicos bien diferenciados: agudo y crónico. El periodo agudo aparece a partir del tercer mes de la radioterapia, mientras que el crónico pasados los seis primeros meses. Los cambios van desde la aparición de atipias e infiltrados eosinofílicos en el urotelio hasta la isquemia que condiciona lesión del endotelio vascular y fibrosis muscular ocasionando disminución de la capacidad y distensibilidad vesical⁴. En el caso que nos ocupa, nuestro paciente presentó clínica dentro del primer año tras la radioterapia, prolongándose esta a lo largo de

varios años sin tratamiento analgésico eficaz antes de ser remitido a la consulta del dolor. En este tiempo se realizaron las exploraciones físicas y complementarias ya mencionadas anteriormente para descartar organicidad. Procesos neoformativos localizados en región pélvica, que bien pudieran afectar a órganos de la vía urinaria o bien intestino y recto deberían tenerse en cuenta como diagnóstico diferencial. A nivel infeccioso, debe realizarse una prueba que descarte infección urinaria en todo paciente con clínica de polaquiuria y disuria.

La TENS es una forma no invasiva, económica y efectiva de tratamiento analgésico, que desde su aparición en 1967 ha sido objeto de constante investigación⁵. Consiste en un dispositivo que, mediante la colocación de electrodos en la piel, genera pulsos eléctricos a través de esta estimulando estructuras nerviosas periféricas de la nocicepción⁵. El origen de la analgesia provocado por TENS es multifactorial y se piensa que actúan diferentes mecanismos a nivel periférico, espinal y supraespinal⁶. Una de las teorías que explican la efectividad de la TENS es la del control de la puerta del dolor. Fue propuesta por Melzack en 1965⁷ y sostiene que los pulsos de electroestimulación nerviosa aplicados con diferente criterio de intensidad y frecuencia activan interneuronas inhibitorias en la sustancia gelatinosa del asta posterior mediante la estimulación de grandes fibras nerviosas como las alfa-beta capaces de inhibir señales nociceptivas procedentes de pequeñas fibras nerviosas como las alfa-delta y C. Otros mecanismos reconocidos consisten en la activación de receptores opioides periféricos, como demostraron Santos, et al.⁸, la disminución de la sensibilización de neuronas crónicamente inflamadas por activación de vías nociceptivas en el asta posterior de la médula según Sabino, et al.⁹, o incluso un efecto analgésico supraespinal al actuar sobre vías opioides descendentes a nivel de tronco encefálico como demostraron Calvino, et al.¹⁰. Otra de las cualidades que posee la TENS es la analgesia segmentaria que provoca de forma específica en regiones localizadas y limitadas a la zona de colocación de los parches¹¹. En nuestro caso, el dolor del paciente se concentraba en la región suprapúbica y uretral de tal manera que los parches/electrodos fueron colocados lo más próximo posible a estructuras nerviosas implicadas en la inervación de la vejiga, uretra y región suprapúbica. A nivel lumbar, la electroestimulación afectaría, por un lado, a los nervios espláncnicos lumbares, que en su recorrido conformarán el plexo hipogástrico superior (localizado en zona prevertebral L5-S1), del cual surgirán los nervios hipogástricos, que en su descen-

so, a nivel intrapélvico, confluirán con nervios espláncnicos pélvicos y aferencias nerviosas viscerales para constituir los plexos hipogástricos inferiores o pélvicos encargados de la inervación sensitiva y autonómica de la vejiga y uretra. Por otro lado, se cree que el efecto de los parches posicionados en región suprapúbica se debe a estimulación de raíces sacras.

CONCLUSIONES

- La cistitis rádica es una entidad clínica cuyo diagnóstico se basa en la exclusión de otras patologías, de tal manera que la realización de una correcta exploración física que descarte alteraciones mecánicas y nerviosas, y de pruebas complementarias que permitan excluir tanto un origen oncológico como infeccioso, resulta de vital importancia.
- El dolor es un síntoma complejo involucrado en varios mecanismos y rutas sensitivas, ocasionando a menudo un abordaje difícil, inefectivo y a la par, descorazonador para el paciente. Por eso, la terapia multimodal permite atacar a diferentes dianas involucradas en la aparición del dolor y representa una modalidad efectiva donde otras fracasan.
- La terapia TENS nos recuerda que existen modalidades de tratamiento, situadas en el margen de lo convencional, pero igual de prácticas e incluso más económicas que algunos medicamentos,

con menos efectos secundarios y que seleccionadas de forma oportuna producen el alivio sintomático tan difícil de alcanzar en determinadas situaciones clínicas.

BIBLIOGRAFÍA

1. Browne C, Davis NF, Mac Craith E, Lennon GM, Mulvin DW, Quinlan DM, et al. A narrative review on the pathophysiology and management for radiation cystitis. *Adv Urol*. 2015;2015:346812.
2. Helissey C, Cavallero S, Brossard C, Dusaud M, Chargari C, François S. Chronic Inflammation and radiation-induced cystitis: Molecular background and therapeutic perspectives. *Cells*. 2020;10(1):21.
3. Rajaganapathy BR, Jayabalan N, Tyagi P, Kaufman J, Chancellor MB. Advances in therapeutic development for radiation cystitis. *Low Urin Tract Symptoms*. 2014;6(1):1-10.
4. Martínez-Rodríguez R, Calama JA, Rueda OB, Satue CG, Maclas JS, Fabregas MA, et al. Guía práctica para el manejo y tratamiento ante la cistitis rádica. *Actas Urol Esp*. 2010;34(7):603-9.
5. Martimbiano ALC, Porfirio GJM, Pacheco RL, Torloni MR, Riera R. Transcutaneous electrical nerve stimulation (TENS) for chronic neck pain. *Cochrane Database Syst Rev*. 2019;12(12):CD011927.
6. Gibson W, Wand BM, O'Connell NE. Transcutaneous electrical nerve stimulation (TENS) for neuropathic pain in adults. *Cochrane Database Syst Rev*. 2017;9(9):CD011976.
7. Melzack R, Wall PD. Pain mechanisms: A new theory. *Pain Clin*. 1994;7(1):57-72.
8. Santos CMF, Francischi JN, Lima-Paiva P, Sluka KA, Resende MA. Effect of transcutaneous electrical stimulation on nociception and edema induced by peripheral serotonin. *Int J Neurosci*. 2013;123(7):507-15.
9. Sabino GS, Santos CMF, Francischi JN, de Resende MA. Release of endogenous opioids following transcutaneous electric nerve stimulation in an experimental model of acute inflammatory pain. *J Pain*. 2008;9(2):157-63.
10. Calvino B, Grilo RM. Central pain control. *Joint Bone Spine*. 2006;73(1):10-6.
11. Gozani SN. Remote analgesic effects of conventional transcutaneous electrical nerve stimulation: A scientific and clinical review with a focus on chronic pain. *J Pain Res*. 2019;12:3185-201.