

CASOS CLÍNICOS

DOLOR. 2009;24:107-12

Condroitín sulfato en artrosis de manos

M. RAMENTOL MASSANA, M.J. GONZÁLEZ FERNÁNDEZ Y C. ALEGRE DE MIQUEL

INTRODUCCIÓN

La artrosis de manos (AM), que incluye la artrosis de las articulaciones interfalángicas proximales (IFP), distales (IFD) y trapeciometacarpiana (TMC), es muy común y más frecuente en la mujer.

Es motivo de consulta por dolor, impotencia funcional o deformidad, y causa de preocupación por temor a la incapacidad o por motivos estéticos.

Clínicamente se detectan agrandamientos óseos sobre las articulaciones IFD (nódulos de Heberden) y sobre las IFP (nódulos de Bouchard), afectándose, por lo general, varios dedos de ambas manos.

Aunque, habitualmente, el diagnóstico es fácil, ocasionalmente, la AM puede confundirse, clínicamente al inicio, con la artritis reumatoide (AR) o la artropatía psoriásica (APso), asimismo la artrosis erosiva de mano puede ocasionar problemas de diagnóstico diferencial con estas mismas enfermedades. No es infrecuente ver a pacientes que acuden a una consulta de reumatología con el diagnóstico de AR cuando, en realidad, no se trata más que de una AM.

La AM afecta a IFP, IFD y TMC, pero respeta, por lo general, las articulaciones metacarpofalángicas (MCF), mientras que la AR afecta típicamente a las articulaciones MCF e IFP, respetando las IFD (excepto el caso de la APso). Sin embargo, en ambas enfermedades es norma también la afectación bilateral y simétrica de ambas manos.

Como en toda artrosis, la radiología de esta enfermedad en la mano sigue el patrón de pinzamiento del espacio articular, esclerosis subcondral, osteofitosis marginal y quistes subcondrales.

La artrosis erosiva de mano es una situación espacial que, clínicamente, puede cursar de forma abrupta. Los nódulos de las articulaciones IFD e IFP pueden asociarse con edema, dolor intenso y gran impotencia funcional.

El diagnóstico correcto de la AM es muy importante ya que el tratamiento, evolución y pronóstico de estas enfermedades es absolutamente diferente, aunque, en ocasiones, la artrosis erosiva de mano puede llegar a producir dolor, impotencia funcional y deformidades muy acusadas.

La evolución en el tiempo de la AM es muy variable, e imposible de predecir. En general, la presencia de artrosis en una articulación aumenta el riesgo de padecerla en otras articulaciones de la misma fila. Es habitual algún grado de disminución de la capacidad funcional, especialmente, en el caso de la afectación de la articulación TMC o cuando se trata de una artrosis erosiva de mano, en la que el grado de discapacidad, como ya se ha dicho anteriormente, puede ser importante.

La AM, a pesar de ser una afección benigna, puede llegar a ser muy dolorosa y rebelde al tratamiento analgésico habitual. En los brotes dolorosos, el paciente reclama tratamiento. La aplicación de calor local (que aumenta el umbral de dolor y relaja la musculatura), antiinflamatorios no esteroideos (AINE)

Dirección para correspondencia:

Cayetano Alegre de Miquel
Servicio de Reumatología
Instituto Universitario Dexeus
Barcelona
E-mail: reumatología.dex@usp hospitales.com

Servicio de Reumatología
Instituto Universitario Dexeus
Barcelona

o capsaicina tópicos, analgésicos, AINE tradicionales e inhibidores selectivos de la COX II (coxib) puede ser suficiente. En ocasiones, en especial en aquellas AM con mucho componente inflamatorio, las infiltraciones locales con esteroides son eficaces, sobre todo en la articulación TMC. Finalmente, de los llamados fármacos analgésicos de acción lenta (condroitín sulfato [CS], sulfato de glucosamina, diaceceína y ácido hialurónico), el CS sería el fármaco más eficaz.

Todo ello vamos a ilustrarlo en los siguientes casos que hacen referencia a pacientes con AM, su diagnóstico, diagnóstico diferencial y su respuesta al tratamiento.

CASO 1

Mujer de 60 años de edad diagnosticada desde hace 15 años de AR, factor reumatoide (FR) y anticuerpos del péptido citrulinado cíclico positivos, con afectación, ya al inicio de su enfermedad, de carpo izquierdo, MCF, IFP y rodilla izquierda. Desde hace 2 años bien controlada con metotrexato, ácido fólico, AINE y prednisona oral muy ocasional.

Sin hábitos tóxicos ni alergias a destacar, entre los antecedentes personales destacaban amigdalectomía en la infancia, apendicectomía a los 20 años, tres partos eutócicos a los 30, 33 y 35 años, menopausia natural a los 50 e intervención de *hallux valgus* izquierdo. No había historia familiar o personal de psoriasis. De profesión abogado, trabaja largas horas para una multinacional, casi siempre frente a un ordenador, por lo que el buen control de su enfermedad era fundamental para el bienestar en su trabajo.

La paciente era muy reacia a cambiar o ajustar el tratamiento y muy inconstante en sus visitas de control cuando estaba asintomática, aunque su adherencia al tratamiento era buena.

Tras 1 año y medio de ausencia se presentó a una visita de seguimiento quejándose de dolor, tumefacción, deformidad e impotencia funcional en IFD de ambas manos que había ido aumentando en intensidad a lo largo del último año. Explicaba que había estado viajando constantemente y le había sido imposible acudir a la consulta. El dolor limitaba mucho su trabajo con el ordenador, y los AINE, que habitualmente mitigaban sus brotes de dolor, eran ineficaces.

En el momento de la primera visita a la exploración se evidenciaba la ya conocida deformidad de carpo derecha de su AR, ambas segunda MCF, IFP segundo, tercer y quinto dedo mano izquierda, IFP segundo y tercer dedo mano derecha, y lo que clínicamente tenía el aspecto de nódulos de Heberden y Bouchard bilaterales.

La analítica mostraba VSG 5 mm primera hora, PCR 2 mg/l (< 6 mg/dl), Hb 14,6 g/dl, plaquetas $220 \times 10^9/l$, ácido úrico 4,3 mg/dl, FR 680 UI/ml, anticuerpos del péptido citrulinado cíclico 500 UI/ml, serología de virus hepatitis B y C negativos, glucosa, pruebas hepáticas y renales y 24 h de orina dentro de la normalidad.

Por la exploración y la analítica de la paciente se descartó que tuviera un brote de su AR. Como ya hemos dicho, no había historia familiar o personal de psoriasis para hacernos sospechar que la clínica y lesiones de las articulaciones IFD pudiera ser debido a una APso.

En la radiografía de pies destacaban erosiones en cabezas de quintos metatarsianos de ambos pies (lesión radiológica típica de la AR) con secuelas quirúrgicas de su intervención de *hallux valgus* izquierdo. En la radiografía de manos se observaba la carpitis muy evolucionada de la mano derecha debido a su AR, pérdida del espacio interarticular de todas las IFP e IFD de ambas manos con erosiones centrales en algunas IFD, signo de la gaviota en IFP y artrosis de la articulación TMC mano izquierda.

La AM con afectación de las articulaciones IFP, IFD o TMC es extremadamente común y, particularmente, se observa en edad media y mujeres posmenopáusicas.

Según su clasificación etiológica, la AM puede ser: primaria, donde los factores genéticos desempeñan un papel importante, o secundaria, donde el sobreesfuerzo articular (entre otras muchas causas), tanto laboral como en la práctica deportiva (especialmente en la articulación TMC), puede tener gran importancia.

Clínicamente, se detectan agrandamientos óseos sobre las articulaciones IFD, llamados nódulos de Heberden, y sobre las articulaciones IFD, llamados nódulos de Bouchard. Es característica la alteración de varios dedos de ambas manos. Pueden aparecer pequeños quistes mucosos en las partes blandas de la cara dorsal de las articulaciones interfalángicas afectadas.

La diferenciación clínica y radiológica entre la AM, AR y APso, generalmente, no es difícil, pero, en ocasiones, pueden dar lugar a problemas de diagnóstico diferencial, especialmente radiológico.

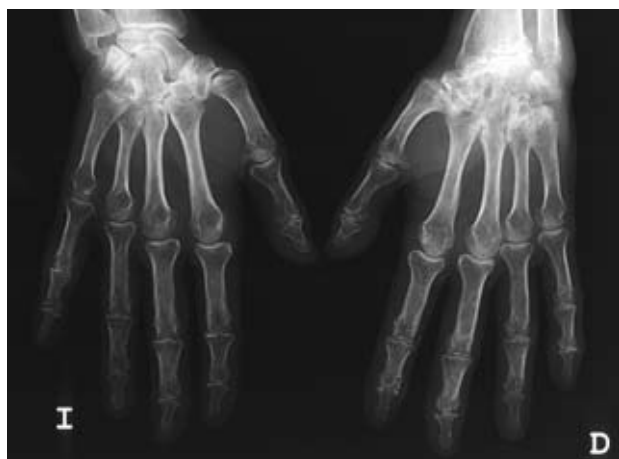

Figura 1. Distribución asimétrica de las lesiones de la AR en esta paciente con una carpititis severa en mano derecha en contraste con el carpo contralateral.

Las alteraciones de la AM pueden ser bilaterales, simétricas o asimétricas. Las articulaciones principalmente afectadas son IFP, IFD y TMC, pero respeta, por lo general, las articulaciones MCF (excepto en la condrocalcinosis).

Como en toda artrosis, la radiología sigue el patrón de pinzamiento del espacio articular, esclerosis subcondral, osteofitosis marginal y quistes subcondrales. En la AM las radiografías muestran osteófitos prominentes en el espacio articular, produciendo oclusión, en ocasiones, de las caras óseas adyacentes, mientras que las enfermedades erosivas producen separación de los huesos afectados. El contorno de la base de la falange distal se asemeja a las alas de un pájaro, el llamado «signo de la gaviota». En las radiografías frontales, los dedos afectados frecuentemente demuestran una subluxación ligera o moderada radial y cubital de las IFP e IFD, produciendo un contorno en zigzag.

La situación especial de la llamada artrosis erosiva de la mano, como ya hemos dicho anteriormente, clínicamente, puede cursar de forma abrupta. Los nódulos de las articulaciones IFP e IFD se asocian con edema, dolor e impotencia funcional. Los reactantes de fase y las serologías son negativos. La distribución es bilateral simétrica o asimétrica. Predomina la afectación de las IFP e IFD. Los cambios radiológicos se caracterizan por una combinación de erosión y proliferación ósea. Los osteófitos son los típicos de la AM, predominando en los márgenes articulares, acompañando al estrechamiento del espacio articular y a la esclerosis subcondral. Las erosiones pueden llegar a ser prominentes y, comúnmente, están en la porción central de la articulación. La localización

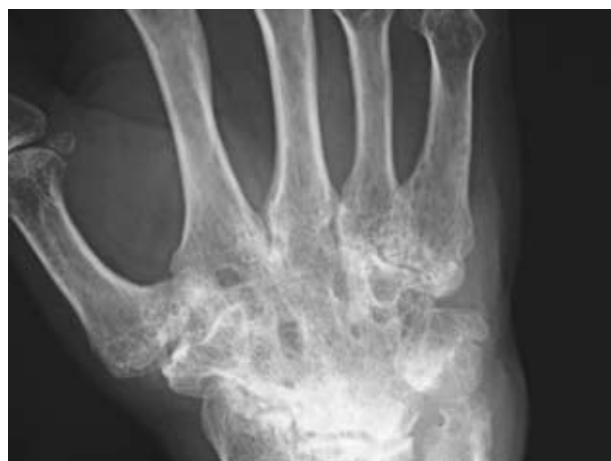

Figura 2. Carpititis severa de la mano derecha con pérdida de todos los espacios articulares, anquilosis del carpo y erosiones en articulaciones radio-carpiana y cúbito-carpina.

central es característica, diferenciándose de la localización marginal de las erosiones de la AR y APso.

Rigidez matutina y tumefacción simétrica de las muñecas, articulaciones MCF e IFP son las características de una historia de inicio típica de una AR. Los anticuerpos del péptido citrulinado cíclico aparecen más precozmente que el FR y son más específicos. En la AR la afectación de ambas manos suele ser simétrica, típicamente las articulaciones MCF e IFP, respetando, en general, las IFD (excepto el caso de la APso). El aumento de las partes blandas de características fusiformes, la osteoporosis yuxtaarticular, la pérdida homogénea del espacio articular y las erosiones marginales y centrales son las principales características radiológicas. En las articulaciones MCF el lado radial se afecta más intensamente que el cubital.

La APso puede ser definida como una artritis inflamatoria asociada con psoriasis, habitualmente negativa para el FR, con predilección por la afectación de IFD, sacroilíacas, con artritis de presentación frecuentemente asimétricas con tendencia a destrucción articular grave, la llamada «artritis mutilans», dactilitis y entesitis. La afectación articular en las manos de la APso es muy variable, siendo la más frecuente la poliarticular bilateral y asimétrica, con especial predilección por las articulaciones interfalángicas, siendo en algunos pacientes la afectación de IFD la más evidente. A diferencia de la AR, no suele haber osteoporosis periarticular.

En el caso que nos ocupa, a pesar de que la asimetría de la artritis, a destacar la carpititis tan grave unilateral (Figs. 1 y 2), la afectación clínica de rodilla

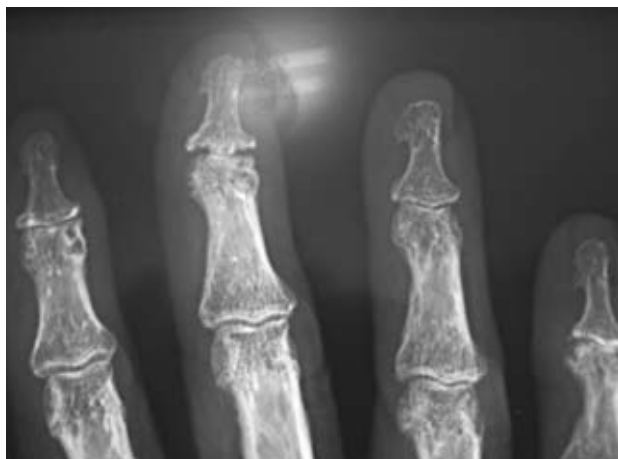

Figura 3. Pinzamiento de interlíneas articulares, osteofitos, erosiones centrales e imágenes en «alas de gaviota» típicas de la artrosis erosiva de la mano.

izquierda y de IFD sugeriría una APso, las erosiones de las cabezas de los quintos metatarsianos (Fig. 5) son típicas de la AR, así como la positividad del FR y anticuerpo del péptido citrulinado cíclico. Las imágenes de afectación de IFP e IFD, pinzamiento de interlíneas, osteofitos, erosiones centrales, imágenes en alas de gaviota (Figs. 3 y 4) son típicas de AM, y en este caso, en particular, de artrosis erosiva de mano.

Por lo tanto, en este caso el diagnóstico final sería: una artrosis erosiva de manos en una paciente de AR en remisión.

Con una escala visual analógica (EVA) para el dolor de 7 y una EVA para la capacidad funcional de 5, se inició tratamiento con capsaicina tópica y CS 800 mg/día (la paciente ya consumía regularmente AINE). En la visita de control a los 4 meses del tratamiento con CS, la EVA para el dolor fue de 3 y la de la capacidad funcional de 2. La paciente expresó también satisfacción con su estado funcional. Además, en el resto de controles, tanto clínica como analíticamente, su AR seguía en remisión. Se le indicó continuar el tratamiento.

CASO 2

Mujer de 57 años de edad, administrativa, que acude a consulta de reumatología por presentar un cuadro de 3 semanas de evolución de dolor insidioso, de características mecánicas en el borde lateral de la mano derecha en su cara dorsal a nivel articulación TMC, acompañado de dificultad para escribir o cargar pesos, o cualquier otro movimiento de prensión.

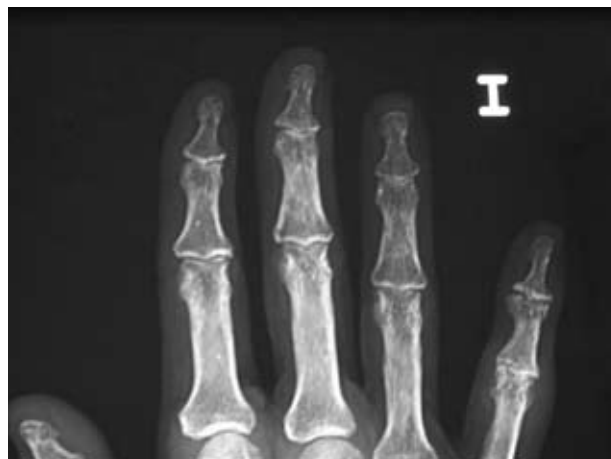

Figura 4. Detalle de la misma paciente que permite visualizar mejor las lesiones en IFP e IFD.

La paciente explicaba un episodio similar el año anterior solucionado con la toma de analgésicos y AINE.

Sin antecedentes familiares de interés, entre sus antecedentes personales destacaba tan sólo dispepsia en relación con la toma de AINE.

A la exploración física presentaba dolor a la palpación en TMC derecha con signos inflamatorios y dolor a la movilización pasiva del primer metacarpiano. Se constata, además, ligero ensanchamiento de IFD, con la presencia de nódulos duros en segundo y tercer dedos de la mano derecha y segundo de la mano izquierda, así como un quiste de mucina en IFD del segundo dedo de la mano derecha, sin otra sintomatología.

Reinterrogada sobre este punto, refiere dolor de forma esporádica acompañado de tumefacción, que generalmente va seguido de deformación del dedo, momento en el que deja de molestarle.

El resto de articulaciones no mostraban alteraciones.

En la analítica los reactantes de fase aguda y la serología reumática fueron normales (FR, APCC, ANA), al igual que la glucemia, la función hepática y renal.

En la radiografía destaca reducción de interlínea TMC derecha, esclerosis subcondral en trapecio y osteofito marginal (Fig. 6). Se aprecia, además, disminución del espacio articular, esclerosis e inicio de desaxación cubital, a nivel de la segunda IFD.

Tanto por la clínica que presentaba como por la radiología, el diagnóstico final fue rizartritis derecha y

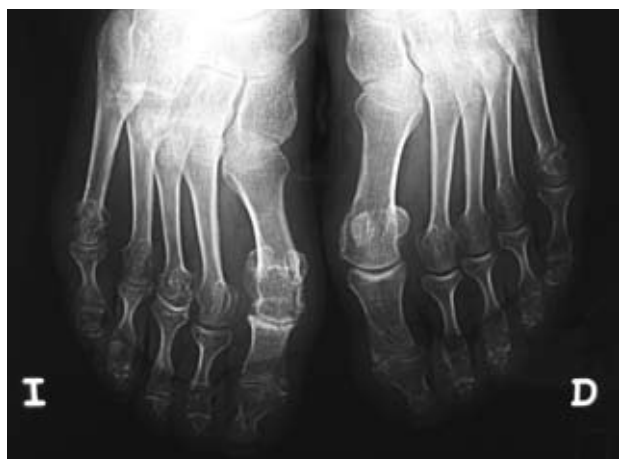


Figura 5. Erosiones de la cabeza de los 5º metatarsianos, típicas de la AR.

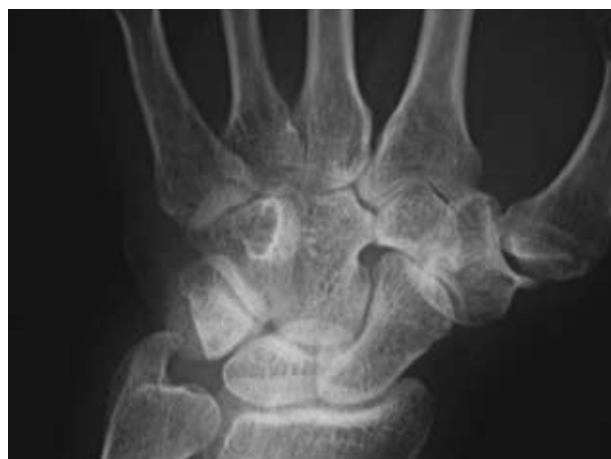

Figura 6. Reducción de la interlínea de la articulación trapecio metacarpiana con esclerosis subcondral en trapecio y osteofito marginal, imagen típica de una rizartrrosis.

artrosis de IFD, sin embargo en algunas ocasiones hay otras enfermedades con las que hay que establecer el diagnóstico diferencial, y entre ellas mencionaremos:

- Tenosinovitis estenosante de De Quervain, donde la inflamación del extensor corto y abductor largo del pulgar pueden ocasionar dolor sordo por encima y por debajo de la estiloides radial, con movimientos conservados de la muñeca y, en ocasiones, con ligera tumefacción en la tabaquera anatómica. En la exploración, el movimiento de aducción cubital con el pulgar en flexión-oposición extrema (maniobra de Finkelshtein) provoca un dolor intenso secundario a la elongación del tendón inflamado. La radiología es negativa, y la ecografía junto con la clínica nos da el diagnóstico.
- Estiloiditis radial, secundaria a inflamación del supinador largo en su inserción, ocasiona dolor selectivo a la presión y a los movimientos de la muñeca, sobre todo a la supinación forzada. En la radiología la epífisis distal del radio aparece con el periostio insuflado y la cortical adelgazada.
- Fractura del escafoides, casi siempre secundaria a caída sobre la mano extendida, y con aparición posterior de dolor sobre la tabaquera anatómica, tanto de forma espontánea como por palpación. La movilización del pulgar desencadena el dolor. El antecedente previo de caída y la radiología nos darán el diagnóstico.
- Artritis reumatoide, con afectación de trapecio-metacarpiana y luxación de la misma, con el

metacarpiano en abducción fija. Tanto la exploración como la analítica y la radiología, así como la historia previa, ayudan al diagnóstico.

- Síndrome del túnel carpiano, con dolor irradiado a los dos-tres primeros dedos de la mano. Los signos de Tinel y Phallen, a la vez que la electromiografía, muestran el atrapamiento del nervio mediano en la muñeca.
- Radiculopatía cervical: la distribución del dolor, la radiología y/o la RM y el EMG son diagnósticos.

Con el diagnóstico de artrosis del pulgar se recomienda ortesis nocturna para rizartrrosis, AINE tópico, y se inicia tratamiento con CS 800 mg/día.

En la visita de control 6 meses después, la paciente refiere alivio del dolor y mejoría en la función articular, no habiendo presentado ningún episodio de inflamación.

COMENTARIO

El CS es un proteoaminoglucano que, junto con el sulfato de glucosamina, la diacereína y el ácido hialurónico, pertenece al grupo de fármacos modificadores de la sintomatología de la artrosis de acción lenta (en inglés *Symptomatic Slow Action Drugs OsteoArthritis [SYSADOA]*). Estos fármacos se caracterizan por una acción analgésica y de alivio de los síntomas funcionales de aparición lenta, entre las semanas 4-6 después del inicio del tratamiento.

La eficacia en la artrosis del CS es debida a su actividad antiinflamatoria, por sus efectos anabólicos en la matriz del cartílago, la inhibición de las metaloproteasas, efecto protector de los condrocitos y la inhibición de la síntesis del óxido nítrico, favoreciendo así los fenómenos de reparación del tejido^{1,2}.

Muchos estudios han demostrado los efectos clínicos del CS para aliviar el dolor, mejorar actividad funcional, reducir el consumo de AINE o analgésicos con muy buena tolerancia y exento de efectos secundarios, aun tomado durante largos periodos de tiempo. Datos provenientes de metaanálisis indican que el CS posee una eficacia moderada en el tratamiento sintomático de la artrosis con un perfil de seguridad excelente³.

Hay suficientes datos clínicos en la actualidad que certifican que el CS por vía oral, a la dosis de 800 mg/día, es un tratamiento eficaz y seguro para el tratamiento de artrosis sintomática. Datos más recientes basados en estudios previos proporcionan evidencia de que el CS tiene también efectos modificadores de la estructura de la articulación en pacientes con artrosis de rodilla. Asimismo, algunos estudios han demostrado que es efectivo al reducir el pinzamiento del espacio articular en pacientes con artrosis de rodilla^{4,5}.

Los resultados de un estudio sobre el efecto del tratamiento con CS en la artrosis erosiva de manos demostraron que, tras 2 años de tratamiento, la progresión de las erosiones fue menor en los pacientes tratados⁶.

El CS previene el pinzamiento de espacio articular y reduce la inflamación de la articulación y el derrame articular. Un análisis *post hoc* del estudio *Glucosamine/Chondroitin Arthritis Intervention Trial* (GAIT) sugiere que su efecto sobre la inflamación articular se produce, en la mayoría de los casos, en pacientes con

dolor de leve a moderado y un grado menor en la escala de Kellgren-Lawrence al inicio del estudio^{7,8}.

El estudio GAIT fue llevado a cabo por el *National Institute of Health* (NIH) americano para determinar si la glucosamina o el CS son efectivos para el dolor de la artrosis⁹.

Las recomendaciones basadas en la evidencia de la Asociación Europea de Reumatología (EULAR) en 2007, sobre el tratamiento de la AM, dicen que de 17 modalidades terapéuticas sólo seis estaban recomendadas basadas en evidencia científica, y eran: educación junto con ejercicio, AINE, coxib, AINE tópicos, capsaicina tópica y CS por vía oral¹⁰.

BIBLIOGRAFÍA

1. Ronca F, Palmieri L, Panicucci P, Ronca G. Anti-inflammatory activity of chondroitin sulfate. *Osteoarthritis and Cartilage*. 1998;6 Suppl A:14-21.
2. Revelière D, Mentz F, Merle-Béral H, Chevalier X. Protective effect of chondroitin sulfate on apoptosis of rabbit articular chondrocytes induced by ON. *Proceedings of a scientific symposium held at the XIth EULAR Symposium: New approaches in OA: chondroitin sulfate not just a symptomatic treatment*. *Litera Reumatologica*. 1998;24:15-20.
3. Monfort J, Martel-Pelletier J, Pelletier JP. Chondroitin sulfate for symptomatic osteoarthritis: critical appraisal of meta-analyses. *Curr Med Res Opin*. 2008;24(5):1303-8.
4. Uebelhart D. Clinical review of chondroitin sulfate in osteoarthritis. *Osteoarthritis Cartilage*. 2008;16 Suppl 3:19-21.
5. Hochberg MC, Zhan M, Langenberg P. The rate of decline of joint space width in patients with osteoarthritis of the knee: a systematic review and meta-analysis of randomized placebo-controlled trials of chondroitin sulfate. *Curr Med Res Opin*. 2008.
6. Rovetta G, Montforte P, Molfetta G, Balestra V. A two-year study of chondroitin sulfate in erosive osteoarthritis of the hands: behavior of erosions, osteophytes, pain and hand function. *Drugs Exp Clin Res*. 2004;30(1):11-6.
7. Iovu M, Dumais G, Souich P. Anti-inflammatory activity of chondroitin sulfate. *Osteoarthritis Cartilage*. 2008;16 Suppl 3:14-8.
8. Hochberg MC, Clegg DO. Potential effects of chondroitin sulfate on joint swelling: a GAIT report. *Osteoarthritis Cartilage*. 2008;16 Suppl 3:22-4.
9. The NIH Glucosamine/Chondroitin Intervention Trial (GAIT). *J Pain Palliat Care Pharmacother*. 2008;22(1):39-43.
10. Zhang W, Doherty M, Leeb BF, et al. EULAR evidence based recommendations for the management of hand osteoarthritis: report of the Task Force of the EULAR Standing Committee for International Clinical Studies Including Therapeutics (ESCSIT). *Ann Rheum Dis*. 2007;66(3):377.